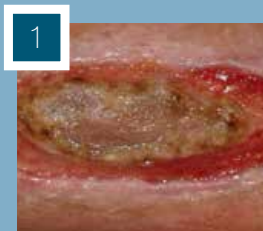

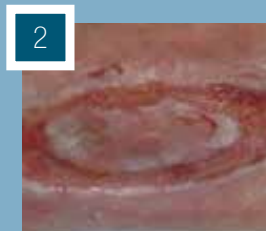
## Cutimed® HydroControl – Fallbeispiel

**Patient:** 71-jährige Patientin mit peripherer arterieller Verschlusskrankheit (pAVK) am li. Bein und Kompartment-Syndrom, starke Schwellung am Bein. Aus Schwellung erfolgte Faszien-spaltung, die mit Sekundärnaht zu 2/3 verschlossen wurde und zuheilte. Nach Stoß an Bettkante öffnete sich die alte Narbe am Bein wieder; trotz Spalthauttransplantation, Unterdruck-Wundtherapie und div. Wundaufgaben untersch. Hersteller schloss sich die Wunde nicht. Im Dezember 2015 dann Umstellung auf **Cutimed® HydroControl**.

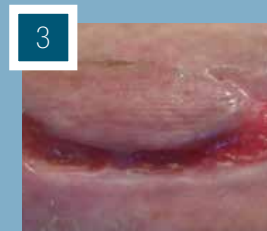
**Ergebnis:** Mit Umstellung auf **Cutimed® HydroControl** (als Primärauflage) und 3-tägigem Verbandwechselintervall, konnte bereits nach 1 Monat eine deutliche Verbesserung der Wunde festgestellt werden. Nach 3 Monaten war eine deutliche Verkleinerung der Wunde zu erkennen.



Wundstatus nach  
1 Tag



Wundstatus nach  
1 Monat



Wundstatus nach  
4 Monaten

Sie sind an weiteren Fallbeispielen interessiert?

Dann schreiben Sie uns gerne eine E-Mail an [cutimed@bsnmedical.com](mailto:cutimed@bsnmedical.com).

**THERAPIEN. HAND IN HAND.**

[www.bsnmedical.de](http://www.bsnmedical.de)

**BSN** medical  
an Essity company