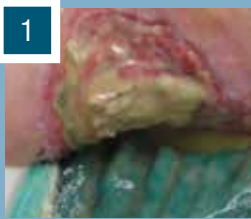

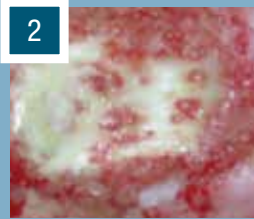
Cutimed® Sorbact® – Fallbeispiel

Patient: 72-jähriger Patient mit Diabetes mell. Typ 2b, pAVK Grad IV Beine und Niereninsuffizienz. Wundentstehung nach traumatischer Verletzung über der Achillessehne. Bisherige Therapie m. silberhaltigen Gaze-Wundauflagen und Saugkompressen. Bei Aufnahme infiziertes Wundverhältnis mit einer teilweise nekrotischen, freiliegenden Achillessehne sowie Wundrandnekrosen.

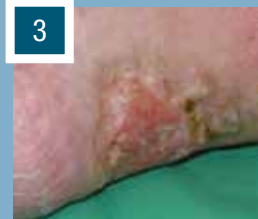Ergebnis: Aufgrund starker Wundschmerzen wurde zunächst eine autolytische, antimikrobielle Therapie mit **Cutimed® Sorbact®** Kompressen und **Cutimed® Gel** begonnen und eine systemische Antibiose eingeleitet. Nach einer Behandlungszeit von 4 ½ Monaten konnte festgestellt werden, dass die Sehne übergranuliert ist und die Wunde sich verkleinert hat.



Wundstatus nach
1 Tag



Wundstatus nach
1 Monat



Wundstatus nach
4 ½ Monaten

Sie sind an weiteren Fallbeispielen interessiert?
Dann schreiben Sie uns gerne eine E-Mail an cutimed@bsnmedical.com.